Aus der Medizinischen Abteilung
des Städtischen Krankenhauses Allerheiligen zu Breslau.
(Primärarzt Prof. Dr. Ercklentz.)

Zur internen Behandlung des Ulcus ventriculi bzw. duodeni.

★

Inaugural-Dissertation

zur

Erlangung der Doktorwürde

in der

Medizin und Chirurgie

bei der

Medizinischen Fakultät
der Schlesischen Friedrich Wilhelms-Universität
zu Breslau

vorgelegt von

Ulrich Steinberg
Arzt in Dresden.

★

1925

Druck von Robert Schiller, Dresden-A., Maxstraße 5.

Gedruckt mit Genehmigung der medizinischen Fakultät
der Schlesischen Friedrich Wilhelms-Universität zu Breslau.
Berichterstatter: Professor Dr. Ercklentz.

R. UNIV.
BIBLIOTHEEK
LEIDEN

Überreicht vom Verfasser Nicht im Buchhandel.

Sonderabdruck aus dem Deutschen Archiv für klinische Medizin. 150. Bd., H. 5.
Verlag von F. C. W. Vogel in Leipzig. 1926.

Aus der inn. Abteilung des Städtischen Krankenhauses Allerheiligen zu Breslau.
(Primärarzt Prof. Dr. Ercklentz.)

Zur internen Behandlung des Ulcus ventriculi bzw. duodeni.

Von

Ulrich Steinberg.

(Mit 12 Abbildungen.)

Entgegen früheren Anschauungen haben neuere Forschungen (Hart, Holzweißig (13) ergeben, daß das Duodenalulcus bezüglich Häufigkeit und Vorkommen dem Magengeschwür gleichgestellt ist; ich betrachte daher im folgenden beide Geschwürsarten gemeinsam.

Magen- wie Duodenalulcus sind häufige Erkrankungen; so schreibt Rößle, daß er in ca. 11 % aller Sektionen von Erwachsenen peptische Ulcerationen in Magen und Duodenum gefunden habe. Diese weite Verbreitung ließ mehr nach konstitutionellen Momenten beim Ulcus forschen und wir wissen heut, daß endogene Faktoren (Heredität, Disposition, Konstitution) neben magenexogenen konditionellen besonders zu beachten sind. Es ist daher der Begriff der „Ulcuskrankheit" geprägt worden. Das lokale Geschwür ist das Symptom einer allgemeinen Erkrankung, welche ihren Ausdruck im wesentlichen in einer Übererregbarkeit des vegetativen Nervensystems findet. v. Bergmann (9) und seine Schule haben diese neuropathische Konstitution betont und ihre Auswirkung am Digestionstrakt gezeigt. Danach sind es Spasmen am Magen, welche durch Abklemmung der zuführenden Gefäße zu lokaler Ischämie führen und die peptische Kraft des Magensaftes wirksam werden

lassen. Es ist infolgedessen erklärlich, daß sich hinter der exzitativen Neurose des Magens oft ein Ulcus verbirgt, und erst Moynihan's (16) Werk ließ die Differentialdiagnose sorgfältiger beachten. Wenn jedoch ein Fehlen von Hyperchlorhydrie gegen Ulcus verwendet wird, müssen wir dem widersprechen und auf Grund unserer Befunde ganz besonders hervorheben, daß neben Superazidität normale Salzsäurewerte, ja auch Sub- und Anazidität zahlenmäßig bei einer großen Anzahl der Fälle von Ulcus ventriculi bzw. duodeni vorkommen. An unserer Abteilung bestand bei 122 entsprechenden Fällen nach Probefrühstück titrimetrisch bestimmt

16 mal Superazidität,
35 „ normaler Salzsäuregehalt,
41 „ Subazidität und sogar
30 „ Anazidität.

Pathogenese und Symptomatologie des Ulcus ventriculi bzw. duodeni kann ich hier nicht näher erörtern, verweise deshalb besonders auch wegen der Röntgenologie auf meine Dissertation, wo ich für die Röntgensymptome Altschuls (2) Einteilung in „extrapylorische Magengeschwüre" und „Geschwüre des Magenausganges" zugrunde legte. Dort sind auch eingehendere Literaturangaben zu finden.

Die Behandlungserfolge an unserer Abteilung lassen uns die Gerhardt'sche Argentum nitricum-Therapie in den Vordergrund stellen, die von F. Müller neuerdings empfohlen wurde, Münch. med. Wochenschr. 1922, S. 20, obwohl wir auch andere Heilmittel (z. B. Eumydrin, Novoprotin, Alkalien) angewandt haben. Als Vor- bzw. Nachkur bedienen wir uns gern des Eskalins oder Neutralons.

Die Anschauungen über die Wirkungsweise des Höllensteins sind nicht einheitliche. Gerhardt (11) selbst nahm eine Salzsäure neutralisierende Wirkung an. Baibakoff (4) wie auch Kaufmann (14) fand, daß der Salzsäuregehalt gesteigert wird. Saxl und Strisower (18) sehen das wirksame Prinzip im AgCl, welches im Magen aus dem Silbernitrat überwiegend entstehen soll, und verordnen daher therapeutisch Silberchlorid in feinster Suspension. Es sind jedoch keine röntgenologischen Veränderungen des Befundes selbst nach dreiwöchiger Behandlung mit AgCl festgestellt worden.

Kelling (15) hat nun in eingehendem Tierversuch die Wirkung der Höllensteinlösung studiert und fand, daß $AgNO_3$ in medizinischer Dosis ein starkes Reizmittel ist, ohne eine erhöhte Schleimabsonderung zu bewirken. Somit muß die gute therapeutische Wirkung auf dem Reiz der Silbernitratlösung beruhen, welcher eine arterielle Hyperämie hervorruft. Kelling stellte diese arterielle Hyperämie an einer Patientin, welche eine Magenfistel nach Kader trug, cystoskopisch deutlich fest. Es scheint uns die aktive Hyperämie besonders auch für die narbigen Geschwüre wertvoll zu sein, wir erzielten hier schöne Erfolge, wie die unten abgebildeten Skizzen zeigen. Sind es doch nach Bier gerade chronisch entzündliche Prozesse, für die die arterielle Hyperämie besonders zur Behandlung geeignet ist. Auch zeigte sich uns die schmerzlindernde Wirkung des Silbernitrats oft außerordentlich schnell.

Seit Oehnell's (17) Feststellung der Rückbildungsfähigkeit der Ulcusnische durch die Therapie ist die Unterlage des Röntgenbefundes bei Beurteilung des Behandlungserfolges unerläßlich geworden neben Beachtung des klinischen Befindens. Schmerzfreiheit darf keinesfalls mit Heilung identifiziert werden. Es muß aber bemerkt werden, daß die überraschend schnelle Heilung eines großen Defektes daran denken läßt, daß die primäre Nische mitunter, durch einen zirkulären Spasmus der Magenwand an ihrer Peripherie, tiefer erscheint, als es dem anatomischen Befunde entspricht. Aus demselben Grund können wir auch in manchen Fällen eine vorübergehende Verschlechterung des Röntgenbefundes trotz energischer Behandlung beobachten.

Im folgenden will ich kurz die Ergebnisse unserer Behandlungsweise mit Silbernitrat darlegen. Wir geben $AgNO_3$ in Lösung, 0,25 über 0,3 steigernd bis 0,4 auf je 120 Aqua dest. (3—4 mal täglich 1 Eßlöffel vor der Mahlzeit). Daneben verabfolgen wir Eumydrininjektionen geringerer Dosis, wenn es die Lage des Falles erfordert, z. B. bei heftigen, schmerzhaften Magendarmspasmen. Man verordne die Höllensteinlösung nicht länger, als etwa 6 Wochen wegen Gefahr der Argyrose, auch ist bekannt, daß durch Silbernitrat leicht Diarrhöen entstehen. Andere schädliche Nebenwirkungen bestehen nicht.

Unter röntgenologischer Heilung verstehe ich Verschwinden des pathologischen Befundes, insbesondere Nischenschwund, wenn auch manchmal noch funktionelle Symptome das Ulcus überdauern

was ja eine bekannte Tatsache ist. Unter klinischer Heilung ist Beschwerdefreiheit, Fehlen okkulter Blutungen und Arbeitsfähigkeit zusammengefaßt.

Es waren also von 100 nachuntersuchten Fällen durch die Argentum nitricum-Behandlung

1. 32 Fälle röntgenologisch geheilt,
2. 22 „ „ gebessert
und 3. 11 „ „ nicht gebessert,

wobei ich bemerken muß, daß in 35 Fällen die Kontrolldurchleuchtung fehlte, gewiß zum großen Teil zuungunsten von 1 und 2.

Dem stehen gegenüber aus derselben Untersuchungsreihe

4. 71% klinisch geheilte,
5. 21% „ gebesserte und
6. 8% „ nicht gebesserte Fälle.

(Auch bei 5 und 6 außer einem Falle okkulte Blutungen negativ.) Von den klinisch nicht gebesserten Fällen starb 1 Patient an Magenblutung, 3 Patienten zeigten ausgesprochen neurasthenische Beschwerden und 1 Patient mußte aus disziplinarischen Gründen entlassen werden. Für eine genaue Orientierung verweise ich auf die Tabelle, welche meiner Dissertation im Anhang beigefügt ist, will aber zur Illustration des Gesagten 3 Fälle mit Röntgenskizzen in kurzem Auszuge anführen.

Fall I.

Nr. 7469. Pat. Sch., B., 42 J., Ehefrau.

4. VI. 1923. Kurze Anamnese: Im Februar 1923 Fehlgeburt, 7 Wochen später Beginn der Magenbeschwerden: Magenschmerzen, Aufstoßen, Erbrechen.

Befund: Gewicht 44,5 kg. Epigastrium und Magengegend druckschmerzhaft. Boas r. +.

Mageninhaltsbefund nach Probefrühstück: Lakmus: sauer, Günsburg: +, Uffelmann: —, Congo: +, Blut: —. Freie HCl: 15, Gesamtacidität: 32. Mikroskopisch: Stärke, Hefe, Spelzenreste.

Ernährung: fleischfreie, breiige Kost.

7. VI. 1923. Röntgenologischer Befund vgl. Abb. 1. Sanduhrmagen. Bei Drehung der Patientin sieht man in Höhe der Einschnürung an der hinteren Magenwand ein dem Magen breit aufsitzendes, bohnengroßes Divertikel. Nach 3 Stunden noch Bodenbelag im Magen. Nische leer.

8. VI. 1923. Blut im Stuhl negativ.

Abb. 1.

Abb. 2.

Therapie:

$AgNO_3$	0,25/120,0	8.— 9. VI.	2 stdl. 1 Eßlöffel.
	0,3/120,0	10.—12. VI.	
	0,4/120,0	13.—16. VI.	

Eskalin 1 Tabl. tgl. nüchtern vom 16.—22. VI.

30. VI. 1923. Röntgenologischer Befund vgl. Abb. 2. Hakenmagen. An der Grenze zwischen mittlerem und oberem Drittel der großen Kurvatur tiefe, glattbegrenzte Einschnürung, die dauernd bestehen bleibt. Kleine Kurvatur und hintere Magenwand glatt begrenzt. Keine Nische.

3. VII. 1923. Patientin fühlt sich wohl und bittet um ihre Entlassung. Gewichtszunahme von 5,1 kg.

Fall II.

Nr. 8325. Pat. Sch., W., 58 J., Rathausmeister.

18. I. 1924. Kurze Anamnese: Seit 3 Jahren magenleidend. Gewichtsabnahme von 30 Pfd. Sodbrennen, Magenschmerzen 2—3 Std. nach dem Essen. Seit 8 Tagen Nachtschmerzen und Obstipation. Bei einer ärztlichen Untersuchung wurde Blut im Stuhl gefunden. Pat. wird vom behandelnden Arzt zwecks Magenoperation nach Breslau geschickt.

Befund: Gewicht 63,5 kg. Im r. Hypochondrium ist eine den Rippenbogen um 3 Querfinger überragende Resistenz palpatorisch und perkutorisch nachweisbar. Bei der Untersuchung Défense musculaire. Boas l. +.

Mageninhaltsbefund nach Probefrühstück: Lakmus: sauer, Günsburg: —, Uffelmann: —, Congo: —, Blut: —. Freie HCl: —, Gesamtacidität: 11. Mikroskopisch: Hefe in Sprossung, Stärke.

Ernährung: fleischlos, breiig.

22. u. 24 I. Blut im Stuhl negativ.

22. I. 1924. Röntgenologischer Befund vgl. Abb. 3. Hakenmagen. In der Mitte der kleinen Kurvatur mehr nach der hinteren Magenwand zu große, dem Magen breit aufsitzende Nische mit Luftblase. Nische umschrieben auf Druck schmerzhaft. Große Kurvatur leicht eingezogen. Nach $2^1/_2$ Std. noch $^1/_3$ Rest im Magen, nach 6 Std. Magen leer bis auf deutlichen Nischenfleck.

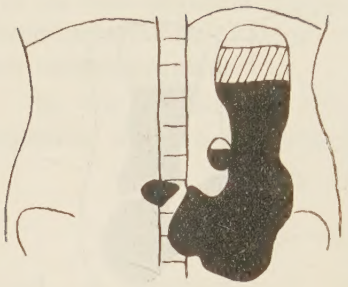

Abb. 3.

Abb. 4.

Therapie:

$AgNO_3$	0,25/120,0	25.—26. I.	3 mal tgl. 1 Eßlöffel.
	0,3/120,0	27. I.—1. II.	
	0,4/120,0	2.—10. II.	

8. II. Blut im Stuhl negativ.

12. II. Röntgenologischer Befund vgl. Abb. 4.

13. II. 1924. Wohlbefinden. Keine Magenschmerzen mehr. Entlassung. Gewichtszunahme von 5,5 kg.

Wiederaufnahme am 2. I. 1925.

Zwischenanamnese: Im Lauf des Jahres 1924 Beschwerdefreiheit. Seit 14 Tagen wieder Magenschmerzen ca. 2—3 Std. nach dem Essen und Sodbrennen.

Befund: 70,5 kg. Im Abdomen keine palpablen Resistenzen. Circumscripter Druckschmerz in der Mitte des Epigastriums.

Mageninhaltsbefund nach Probefrühstück: Lakmus: sauer, Günsburg: —, Uffelmann: —, Congo: —, Blut: —, Freie HCl: —, Gesamtacidität: 10. Mikroskopisch: Hefe und Stärke.

Ernährung: fleischfreie, breiige Kost.

Blut im Stuhl negativ am 6., 7., 9. u. 10. I. 1925.

6. I. 1925. Röntgenologischer Befund vgl. Abb. 5. Die

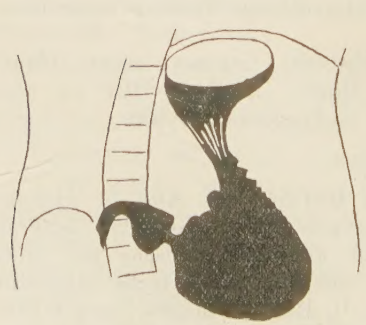

Abb. 5.

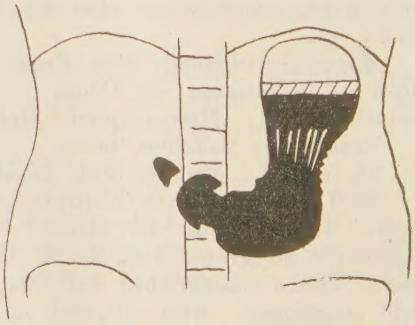

Abb. 6.

große Kurvatur zeigt im oberen Drittel eine rundliche Einschnürung, dicht unterhalb der XII. Rippe. Nach 4 Std. Bodenbelag im Magen.

Therapie:

$AgNO_3$	0,25/120,0	8.—10. I.	3 mal tgl. 1 Eßlöffel.
	0,3/120,0	11.—14. I.	
	0,4/120	15.—21. 1.	

22. I. 1925. Röntgenologischer Befund vgl. Abb. 6. An der Grenze zwischen oberem und mittlerem Drittel der großen Kurvatur zackige, bestehenbleibende Einziehung. Nach abwärts an der kleinen Kurvatur eine trichterförmige kleine Nische, die mit der Basis dem Magen aufsitzt. Kein Druckpunkt. Nach 4 Std. kein Nischenfleck.

22. I. Pat. wird völlig beschwerdefrei entlassen. Gewichtszunahme von 4 kg.

Fall III.

Nr. 5705. Pat. H., R., 57 J., Tischler.

13. II. 1922. Kurze Anamnese: Pat. will schon in seiner Lehrzeit magenkrank gewesen sein. Oktober 1921 Krankenhausbehandlung

Abb. 7.

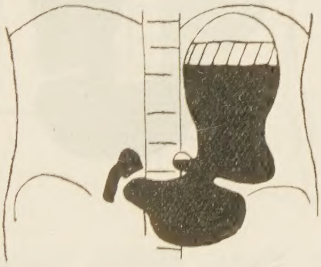

Abb. 8.

in einer Provinzstadt wegen Magenbeschwerden. Ein Ulcus wurde nicht diagnostiziert. — Die Magenschmerzen sind stärker bei nüchternem Magen und 1 Std. nach dem Essen. Auch Nachtschmerzen.

Befund: Gewicht 52,1 kg. Abdomen weich. 3 Querfinger oberhalb des Nabels geringer Tumor bei starker Druckschmerzhaftigkeit palpabel.

Mageninhaltsbefund nach Probefrühstück: Lakmus: sauer, Congo: —. Freie HCl: 8, Gesamtacidität: 22. Mikroskopisch: Hefe, Stärke, Pflanzenreste.

14. II. Im Erbrochenen Blut positiv. Blut im Stuhl am 14. und 17. II. positiv.

Ernährung: fleischfreie, breiige Kost.

16. II. 1922. Röntgenologischer Befund vgl. Abb. 7. Sanduhrmagen. Gegenüber der Sanduhreinschnürung an der kleinen Kurvatur markstückgroßes Divertikel mit Luftblase. Divertikel umschrieben auf

Druck schmerzhaft. Nach 4 Std. noch $^1/_3$ Rest im unteren Magensack. Divertikel noch gefüllt. Oberer Magensack leer.

Therapie:

$AgNO_3$	0,25/120,0	17.—19. II.	28. II.—2. III.	3 mal tgl. 1 Eßlöffel
	0,3/120,0	20.—22. II.	3.—5. III.	
	0,4/120,0	23.—25. II.	6.—8. III.	
Eskalin 2 mal tgl. 1 Pastille vom			11.—24. III.	

20. II. Erbrechen hat aufgehört.

3. III. Blut im Stuhl negativ.

9. III. 1922. Röntgenologischer Befund vgl. Abb. 8 zeigt an kleiner Kurvatur, gegenüber der Sanduhreinschnürung, zweipfennigstückgroße Nische, deren untere Hälfte mit Baryum, deren obere Hälfte mit Luft gefüllt ist.

23. III. 1922. Röntgenologischer Befund vgl. Abb. 9. An kleiner Kurvatur gegenüber der Sanduhreinschnürung halbpfennigstück-

Abb. 9.

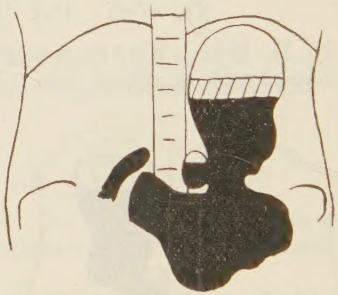

Abb. 10.

große Nische. Ziemlich schnelle Entleerung des Magens. Kein umschriebener Druckpunkt.

25. III. Pat. wird bei Wohlbefinden auf eigenen Wunsch entlassen. Gewichtszunahme von 3,2 kg.

Wiederaufnahme am 21. VI. 1922.

Zwischenanamnese: Seit April wieder Magenschmerzen nach dem Essen und nachts. Appetitlosigkeit, Erbrechen.

Befund: 51,5 kg. Leib weich. Magengegend auf Druck schmerzhaft.

Mageninhaltsbefund nach Probefrühstück: Lakmus: sauer, Günsburg: +, Congo: +, Blut: —. Freie HCl: 13, Gesamtacidität: 30. Mikroskopisch: Stärke und Hefe.

Ernährung mit fleischfreier, breiiger Kost.

24. VI. 1922. Röntgenologischer Befund vgl. Abb. 10. Sanduhrform des Magens. Gegenüber der Einschnürung an kleiner Kurvatur kirschgroßes Divertikel mit Luftblase. Nach 4 Std. Nische und unterer Magensack gefüllt.

Therapie:

Neutralon 2 mal tgl. 1 Pulver vom 23. VI.—8. VII.

$AgNO_3$ 0,25/120,0	27.—28. VI.	3 mal tgl. 1 Eßlöffel.
0,3/120,0	29. VI.—3. VII.	
0,4/120,0	4.—7. VII.	

Eskalin 2 mal tgl. 1 Pastille von 9. VII.—5. VIII.

11. VII. 1922. Röntgenologischer Befund vgl. Abb. 11. Die Ulcusnische ist sehr stark verkleinert und mangelhaft gefüllt. Pylorus der kleinen Kurvatur etwas genähert, sonst Befund unverändert. Nach 8 Std. $^1/_{10}$ Rest im Magen, Nische leer.

3. VIII. 1922. Röntgenologischer Befund vgl. Abb. 12. Sanduhrform des Magens. Nische nicht deutlich zu erkennen. Nach 4 Std. ist der untere Magensack noch gefüllt, der obere leer. Auf Druck füllt sich die Einschnürungsstelle in der Gegend der Nische.

5. VIII. 1922. Pat. wird bei Wohlbefinden entlassen. Gewichtszunahme von 8,9 kg.

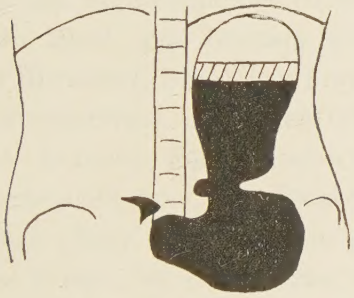

Abb. 11.

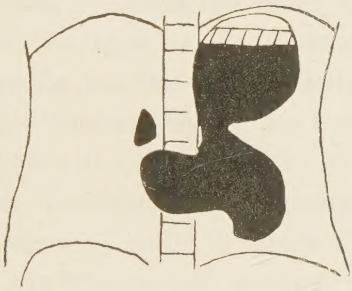

Abb. 12.

Unsere Erfolge der internen Therapie des Magen- und Duodenalgeschwürs lassen uns die Operationsindikation eng stellen. Ist doch der operative Eingriff ein erheblicher, zumal in neuerer Zeit mit Recht die Resektion der Gastroenterostomie vorgezogen wird. Der Hauptnachteil der Resektion ist aber die höhere operative Mortalität (4,5 bis 10,5 %). Ehe wir daher dem Patienten sich einem solch gefährlichen Eingriff zu unterziehen raten, stellen wir im Vertrauen auf die günstigen Ergebnisse unserer internen Therapie die Indikation zum operativen Eingriff absolut nur bei hartnäckiger Pylorusstenose, bei ausgeprägtem Ulcus callosum perforatum, sowie Mißerfolg bei konsequenter, energischer interner Behandlung.

Literatur.

1. Åke Åkerlund, Mitt. a. d. Grenzgeb. d. Med. u. Chirurg. Bd. 36, S. 577, 1923. — 2. Walter Altschul, Fortschr. a. d. Geb. d. Röntgenstr. Bd. 31, S. 640, 1924. — 3. Aschoff, Dtsch. med. Wochenschr. Nr. 11, 1912. — 4. Baibakoff, Arch. f. Verdauungskrankh. H. 12, S. 54, 1906. — 5. G. v. Bergmann, Münch. med. Wochenschr. S. 169, 1913. — 6. Ders., Berlin. klin. Wochenschr. Nr. 22 u. 23, 1918. — 7. Ders., Hundertjahrfeier Dtsch. Naturforscher u. Ärzte. Leipzig 1922. — 8. Ders., Verhandl. d. dtsch. Ges. f. inn. Med. 36. Kongreß 1924. — 9. I. Boas, Arch. f. Verdauungskrankh. Bd. 30, S. 257, 1922. — 10. Ders., Diagnostik u. Therapie der Magenkrankheiten. 8. u. 9. Aufl. Thieme, Leipzig, 1925. — 11. Gerhardt, Dtsch. med. Wochenschr. Nr. 18, S. 351, 1888. — 12. M. Haudek, Jahrhundertfeier Dtsch. Naturforscher u. Ärzte. Leipzig 1922. — 13. Holzweißig, Med. Klinik. Jahrg. 18, Nr. 33, 1922. — 14. Kaufmann, Arch. f. Verdauungskrankh. 15, 1913. — 15. G. Kelling, Arch. f. Verdauungskrankh. Bd. 25, H. 6, 1919. — 16. Berkeley Moynihan, Das Ulcus duodeni. Th. Steinkopf, Leipzig 1913. — 17. Harald Oehnell, Acta med. scandinav. Vol. 52, Stockholm 1919. — 18. Paul Saxl u. R. Strisower, Med. Klinik S. 457, 1923.

Lebenslauf.

Verfasser, Ulrich Steinberg, Preuße und evangelischen Bekenntnisses, wurde am 8. 1. 1901 zu Lauban i. Schl. als Sohn des kgl. Kreiswundarztes Dr. med. Georg Steinberg und seiner Ehefrau Marie, geb. Ludewig geboren. Er besuchte die Gymnasien zu Hirschberg i. Schl. und Friedeberg Nm. und trat nach bestandener Notreifeprüfung im Januar 1918 als Fahnenjunker in das Grenadier-Regiment König Friedrich Wilhelm II (1. Schles.) Nr. 10 zu Schweidnitz ein. Nach Rückkehr aus französischer Kriegsgefangenschaft (März 1920) studierte er Medizin in Berlin, Freiburg i. Br. und Breslau, wo er im Januar 1925 das Staatsexamen bestand. Das praktische Jahr leistete er an der inneren Abteilung des Städtischen Krankenhauses Allerheiligen (Primärarzt Prof. Dr. Ercklentz) zu Breslau ab und wurde am 1. August 1925 approbiert.